

Dr. Manuel Joaquín de Nova
Profesor Titular de la Universidad Universidad Complutense de Madrid (UCM).
Director del Magíster Propio en Odontopediatría y del Experto en Clínica Odontopediátrica (Cursos de Formación Permanente de la UCM).
Investigador responsable de Proyectos de Investigación en manifestaciones orales de enfermedades minoritarias y autor de publicaciones relacionadas.
Presidente de la Sociedad Española de Odontología Infantil Integrada (SEOII).

KKI/ES/XLH/0289.

ABSCESOS DENTALES IDIOPÁTICOS: ¿SE TRATA DE HIPOFOSFATEMIA LIGADA AL CROMOSOMA X (XLH)?

Actualización

INTRODUCCIÓN

Que la Odontología forma parte de las Ciencias de la Salud uno lo comprende más de cerca y de forma más evidente cuando se enfrenta a la atención odontológica de pacientes con enfermedades poco frecuentes o minoritarias. Es en este contexto multidisciplinar cuando las manifestaciones orales y craneofaciales que comúnmente las acompañan adquieren su especial relevancia y demandan los primeros compromisos del clínico. El primero, un conocimiento profundo para reconocer cuando una manifestación dental/oral/craneofacial nos avisa de un trastorno sistémico más amplio y, junto al anterior, la necesidad de una constante actualización para proporcionar un correcto manejo de la situación (1, 2).

Algunas manifestaciones clínicas orales, incluso frecuentes, pueden representar un desafío para el clínico. Es el caso de los abscesos dentales considerados inusuales, idiopáticos, al no responder a una etiología habitual, y que nos obligan a resolver la incógnita etiológica que los justifica **(Figuras 1 y 2)**. Nos vemos obligados a indagar en sus diferentes causas y profundizar en el manejo de posibles soluciones.

Afortunadamente en esta resolución de problemas a la que el clínico se enfrenta con relativa frecuencia, la literatura, en este caso, nos ofrece un primer y determinante punto de partida diagnóstico (3). Del diagnóstico diferencial propuesto por Seow WK (3), hemos descartado las anomalías del desarrollo que cursan con una morfología anormal de la corona (*dens invaginatus, dens evaginatus*), y otras condiciones adquiridas (reabsorción intracoronal preeruptiva, infección quística), que igualmente implican hallazgos locales fácilmente descartables. Nos queda por indagar en las anomalías estructurales de la dentina, también implicadas en abscesos dentales en niños. Algunas de ellas afectan exclusivamente el desarrollo dental (displasias dentinales –tipo I y II– y dentinogénesis imperfecta –tipo II–), y otras se manifiestan en el contexto de enfermedades sistémicas poco frecuentes (osteogénesis imperfecta e hipofosfatemia familiar). Las displasias dentinales son extremadamente raras, y los dientes afectados ofrecen características clínicas y radiográficas tan específicas que suelen orientar el diagnóstico. Respecto a las dentinogénesis imperfectas, tanto en su forma ex-



Figura 1. Abscesos idiopáticos en un niño de 5 años.

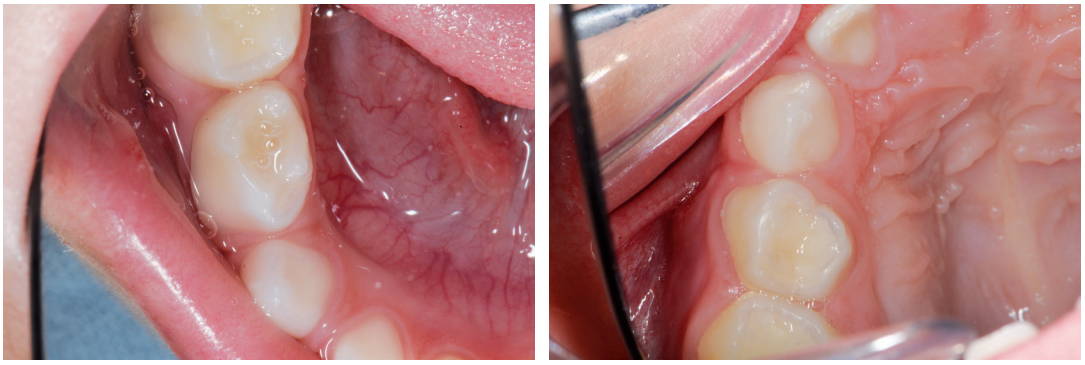

Figura 2. Superficies oclusales de los molares 8.4 y 7.4 en los que se localizan los abscesos.

clusivamente dental (tipos II), como la asociada a la osteogénesis imperfecta (tipo I), son entidades más frecuentes y de las que el odontopediatra tiene experiencia de su diagnóstico y manejo. Nos resta una entidad, la «hipofosfatemia familiar», que engloba un conjunto de trastornos heterogéneos (raquitismos hipofosfatémicos) en los que por su mayor frecuencia destaca la hipofosfatemia ligada al cromosoma X (XLH). Hace años, cuando su etiología y patogenia eran desconocidas, se agrupó dentro de los raquitismos etiquetados como «resistentes a la vitamina D», al no responder al tratamiento convencional de los raquitismos carenciales. Hoy día representa la forma de raquitismo hereditario más frecuente.

El objetivo de la presente revisión es actualizar las implicaciones dentales de la XLH y proporcionar orientaciones para su manejo multidisciplinar y dental. Para ello, hemos buscado en bases de datos (PubMed, CISNE) la literatura dental más relevante y algún trabajo afín desde comienzos de siglo.

HIPOFOSFATEMIA LIGADA AL CROMOSOMA X (FUNDAMENTOS MÉDICOS)

Representa la forma más común de raquitismo hereditario con una prevalencia estimada de 3,9-5 por 100.000 recién nacidos. Está causado por una mutación de función defectuosa del gen PHEX (ubicado en Xp22.1), que conduce a unas concentraciones elevadas del factor de crecimiento fibroblástico 23 (FGF23), niveles relativamente bajos de 1,25-dihidroxivitamina D, hiperfosfaturia (por ausencia de reabsorción renal) e hipofosfatemia. Las manifestaciones clínicas más comunes en los niños incluyen una marcha anormal, arqueamiento de las extremidades inferiores, disminución de la velocidad de crecimiento y forma anormal del cráneo (abombamiento frontal, craneosinostosis). Los abscesos dentales son muy prevalentes (4). El diagnóstico se realiza con frecuencia en los dos primeros años de vida, cuando la inclinación de las extremidades inferiores se hace evidente con el inicio de la carga de peso; sin embargo, debido a la presen-

> “LAS DISPLASIAS DENTINALES SON EXTREMADAMENTE RARAS, Y LOS DIENTES AFECTADOS OFRECEN CARACTERÍSTICAS CLÍNICAS Y RADIOGRÁFICAS TAN ESPECÍFICAS QUE SUELEN ORIENTAR EL DIAGNÓSTICO

tación extremadamente variable, el diagnóstico a veces no se realiza hasta la edad adulta.

El raquitismo es un trastorno de la mineralización del hueso en crecimiento y en este contexto, otro tejido mineralizado del organismo, el diente, también en desarrollo, podría verse afectado. En relación con la XLH, han sido numerosas las publicaciones que reflejan las manifestaciones dentales de la enfermedad y que hemos ordenado en diferentes apartados pensando en facilitar una mejor comprensión.

Tratamiento

No siendo el motivo de esta revisión actualizar las bases de la enfermedad y su tratamiento, para una adecuada integración multidisciplinar es imprescindible que el dentista también conozca todos aquellos aspectos de la enfermedad relevantes para su propia área de especialidad. Entre ellos, los relacionados con el tratamiento que, al devolver el equilibrio perdido, ayudaría a la corrección del proceso de mineralización tanto óseo como dental.

El tratamiento médico «clásico» está dirigido a contrarrestar las consecuencias del exceso de FGF23, es decir, la suplementación oral de fósforo con múltiples ingestas diarias para compensar la pérdida renal de fosfato y los análogos activos de la vitamina D (alfacalcidol o calcitriol) para contrarrestar la deficiencia de vitamina 1,25-dihidroxivitamina D (5). Los efectos secundarios importantes de esta terapia han acelerado el desarrollo de terapias dirigidas a la fisiopatología de la enfermedad y en esta línea los anticuerpos anti-FGF23 son una realidad. Basado en los éxitos en modelos animales (ratón Hyp), se desarrolló un anticuerpo monoclonal IgG1 completamente humano llamado Burosumab (Kyowa Kirin), que fue aprobado como monoterapia en 2017 por la EMA (*European Medicines Agency*) (la autorización inicial de la EMA fue condicional) y en 2018 por la FDA (*Food and Drug Administration*). Ha mostrado resultados prometedores en los ensayos clínicos realizados (fase 2 y fase 3), lo que consolida a Burosumab como una nueva alternativa terapéutica en la XLH (6). El conocimiento actual de que FGF23 pudiera tener una mayor implicación de la reconocida hasta la fecha en los procesos alterados de la mineralización dental en el paciente con XLH (7) abre un esperanzador interrogante sobre los efectos dentales de la nueva terapia.

En nuestra actualización también contemplaremos los efectos del tratamiento sobre la mineralización dental.

Manifestaciones dentales (clínicas)

- Abscesos infecciosos

La presencia de abscesos infecciosos espontáneos (tanto en dientes primarios como permanentes) no asociados a traumatismos o caries y sus complicaciones de manejo han sido la manifestación dental asociada a la enfermedad más comúnmente referida y destacada tanto en la literatura tradicional como más actual.

Debido a que el dolor e hinchazón que pueden acompañar a los abscesos dentales son detectados por los pacientes y sus familiares y pueden llevarles a consultar, se ha prestado mucha atención a esta manifestación dental de la XLH. Aunque las mejoras diagnósticas han permitido una detección más precoz de la enfermedad, su diagnóstico puede verse retrasado hasta varios años, sobre todo, cuando no hay antecedentes (presentación de novo) y las primeras manifestaciones se inician con la deambulación. La edad media del diagnóstico en población infantil española es de 2 años con un rango de 3 meses a 8 años y 2 meses (8). Teniendo en cuenta que los primeros dientes primarios en erupcionar (incisivos mandibulares)

> “EL RAQUITISMO ES UN TRASTORNO DE LA MINERALIZACIÓN DEL HUESO EN CRECIMIENTO, Y OTRO TEJIDO MINERALIZADO DEL ORGANISMO, EL DIENTE, TAMBIÉN EN DESARROLLO, PODRÍA VERSE AFECTADO

suelen hacerlo a partir de 6-7 meses y que la secuencia de formación de abscesos sigue la secuencia eruptiva (en ambas denticiones), se abre la posibilidad de que las manifestaciones dentales se manifiesten de modo incluso más precoz que el diagnóstico de la propia enfermedad. El odontopediatra debe estar preparado para reconocer este signo y darle respuesta desde un punto de vista integral (sistémico-dental).

Los casos clínicos publicados y relacionados con abscesos recurrentes en dentición primaria hacen hincapié en las dificultades y fracasos de los tratamientos que han obligado, en muchas ocasiones, a extracciones dentales y el consiguiente manejo del espacio (9-12), incluso llegando al desdentamiento completo en dentición mixta (13). La casuística clínica confirma que los problemas de la dentición primaria se mantienen en dentición permanente, añadiéndose dificultades de manejo endodóntico por defectos en la forma y tamaño de la raíz, pero con mejores resultados conservadores (14-17).

La importancia de los abscesos dentales es tal que viene recogida de forma destacada en publicaciones de ámbito médico y documentos de consenso entre expertos como un signo a considerar dentro de las recomendaciones para el diagnóstico de la propia enfermedad (18). En este sentido, alguna publicación reciente (19) resalta que este primer hallazgo fue el que dio pie a una confirmación diagnóstica posterior de la enfermedad.

Los estudios muestrales, en adultos y en base a un diagnóstico clínico y radiográfico (Rx panorámica), confirman los problemas periapicales y endodónticos. Al comparar los adultos con XLH con controles, presentan una puntuación de severidad endodóntica (nº de dientes con lesión periapical o tratado endodónticamente/nº total de dientes) mayor que los controles (20); o tienen un número mayor de dientes afectados (media de 4,2 + DE 5) (21). La variable edad aporta datos de gran interés. En el primer estudio, los pacientes menores de 40 años tienen una puntuación de severidad endodóntica significativamente menor, que atribuyen a los efectos beneficiosos del tratamiento médico recibido en la infancia. Mientras que en el segundo encuentran que el número de dientes afectados aumenta significativamente con la edad y, distribuidos en tres grupos dentarios (incisivos-caninos, premolares y molares), en el grupo de edad más joven solo se vio afectado el primer grupo, mientras que la proporción relativa de premolares y molares afectados se incrementa con la edad. En este sentido, un estudio en población chilena muestra que la población adulta estudiada presenta un porcentaje de afectación pulpar superior a la infantil, 89% frente a 33% (22).

Los estudios muestrales de pacientes infantiles y jóvenes estudian, además, otras manifestaciones y aportan diferentes porcentajes u orden en su prevalencia, lo que permite relativizar los diferentes hallazgos. Baroncelli GI encuentra el mismo porcentaje (67%) de niños italianos con historia de abscesos o fístulas espontáneos en dos estudios (23, 24) (6/9 y 16/24, niños afectados, respectivamente). La gravedad del raquitismo y los niveles medios de hormona paratiroidea (PTH) en suero fueron significativamente más altos, y los niveles séricos medios de 1,25-dihidroxivitamina D [1,25-(OH)2D] significativamente más bajos en los pacientes que padecían abscesos. Porcentaje más reducido del 33% fue obtenido en una muestra chilena de 6 niños (22). Otros estudios reflejan porcentajes inferiores, y en ellos, los abscesos dentales representan la tercera manifestación dental de las estudiadas. Así es, en el 10,9% en 19 niño s iraníes de 10 ± 4,23 años (25) y en el 7,1% de 14 niños brasileños de 11 años de media (26). Reflejando posiblemente los efectos de los tratamientos recibidos.

Finalmente, la importancia de los abscesos también ha sido destacada en otro estudio que los relaciona con la presencia de craneosinostosis (27). De con-

> “LA EDAD MEDIA DEL DIAGNÓSTICO EN POBLACIÓN INFANTIL ESPAÑOLA ES DE 2 AÑOS CON UN RANGO DE 3 MESES A 8 AÑOS Y 2 MESES

firmarse, podrían ser un signo que oriente a completar un diagnóstico de posibles alteraciones craneofaciales presentes.

- Defectos en el esmalte

Algunos estudios han reflejado las alteraciones clínicas del esmalte como hipoplasia o alteraciones discrómicas (23), estando presentes en 2 de los 9 niños estudiados. Sin embargo, otros estudios muestrales aportan porcentajes mucho más elevados de esta alteración del desarrollo. La hipoplasia de esmalte es la segunda manifestación dental más prevalente observada en dos estudios, con unos porcentajes del 57,1% (26) y del 42,1% (25). Desde el punto de vista radiográfico se ha informado de una menor densidad (28).

A nuestro juicio todos adolecen metodológicamente de no aportar la información diagnóstica correspondiente. Aquí pueden subyacer las importantes diferencias de resultados.

- Retraso eruptivo

Está presente en el 47,7% de los niños iraníes estudiados y es, junto con las caries, el hallazgo más común (25). Contemplado en un contexto de retraso del desarrollo dental, se encontró que en niños con raquitismo el retraso varió de 0,2 a 2,5 años, sin que influya la edad de inicio del tratamiento (29).

- Caries

Alguna casuística clínica (16) y estudios muestrales que valoran índices de referencia en dentición primaria y permanente parecen apoyar su mayor prevalencia en el colectivo (22) (23) (26) (28), también confirmada en porcentajes de afectación (47,7%) (25), mayor en niñas que en niños (54,5% frente a 37,5%).

- Maloclusión

Pocos estudios aportan información de la maloclusión asociada al raquitismo hipofosfatémico (tanto muestrales como de casuística clínica), sin embargo, es el hallazgo más común (87,7%) en la muestra (26) de niños brasileños, en particular la mordida abierta anterior.

- Gingivitis y estado periodontal

Recogidos en algún caso clínico (16, 17) y en estudio muestral de niños (iraníes), muestra un porcentaje reducido (10,9%) en ellos (26). En adultos, los problemas periodontales podrían manifestarse de forma más evidente. En el que puede ser el primer estudio de serie de casos (30) de pacientes adultos con XLH, el 60% de ellos presentaba pérdida ósea periodontal (muy por encima de los valores estimados de prevalencia entre 3,6-7,3%). Sin publicar, datos clínicos de adultos franceses con XLH confirman lo anterior, observando síntomas de enfermedad periodontal (EP) en un 70% de los atendidos en un Centro de Referencia de enfermedades raras (31). El mismo porcentaje (70%), en adultos chilenos, con varios grados de severidad (22). La XLH no solo podría incrementar la prevalencia, también la gravedad de la periodontitis en el adulto, así lo refleja un estudio en 39 adultos (32) en los que el 75% presentan EP y casi el 25% una periodontitis grave. Además, aporta una perspectiva nueva sobre el tratamiento recibido. Observan una mejoría notable cuando el tratamiento (suplementos de fosfato y vitamina D) se inicia precozmente y se cumple, pero también cuando se prolonga hasta la edad adulta.

Manifestaciones dentales (radiográficas)

- Cámaras pulpares agrandadas

Las cámaras pulpares agrandadas con cuernos pulpares que se extienden a la unión amelodentinal son un hallazgo muy común en la casuística clínica revisada (10, 12-17, 19), particularmente en casos con abscesos recurrentes, de los que pudiera ser un factor causal **(Figura 3)**. También se le ha reconocido un valor diagnóstico en molares permanentes (13). Los estudios muestrales vienen a confirmar tanto su presencia (28), como su alta prevalencia, del 94% en adultos chilenos (22), del 43% en niños brasileños (26), así como su relación no solo con la severidad dental (abscesos) (23), también con la gravedad de la enfermedad y niveles aumentados de PTH y reducidos de 1,25-dihidroxivitamina D (24).

- Displasia radicular

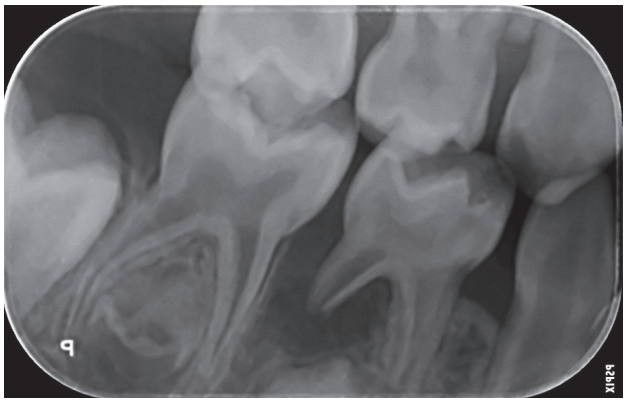

Figura.3. Radiografía de aleta derecha que muestra la reabsorción de la raíz distal del primer molar primario inferior, agrandamiento de cámaras y débil contraste de la dentina.

Alteraciones del desarrollo radicular que afecten llamativamente la forma de la raíz no han sido comúnmente reflejadas en la literatura, pero sí manifiestas en la dentición permanente del paciente japonés de 15 años y presentes junto a múltiples abscesos periapicales (14). Sus autores atribuyen la displasia a un periodo largo de incumplimiento terapéutico (entre 8 y 14 años) del paciente.

- Alteraciones del hueso alveolar

También se han observado en la casuística clínica y en forma de ausencia de la lámina dura y trabeculaciones menos densas del hueso alveolar (14). Estudios muestrales en adultos confirman radiográficamente la pérdida de hueso alveolar que alcanza el 81,8% de los adultos del grupo, no o irregularmente tratado (32).

- Taurodontismo

Ya hemos hecho referencia al agrandamiento de las cámaras pulpares que recuerdan al taurodontismo y algunos estudios han hecho valoraciones de su tamaño y volumen sin etiquetarlas como tal (24), o empleando el término de forma equivalente y dándole un valor diagnóstico en dentición permanente (13). Como tal, ha sido expresamente reflejado en algún trabajo muestral, encontrando que el 15,8% de los niños iraníes lo presentan (25), sin informar de la metodología empleada para su diagnóstico.

Manifestaciones craneofaciales

- Morfología craneofacial alterada

Más estudiada desde un punto de vista antropométrico que odontológico (33). Asociada a la XLH, la craneosinostosis ha sido la alteración craneofacial más estudiada. Sería responsable del abombamiento frontal y de la reducción de la fosa craneal posterior y sus consecuencias en la malformación de Chiari I (desplazamiento de las amígdalas cerebelosas a través del foramen magno). Anteriormente mencionamos su asociación con la historia de abscesos dentales (27).

Llama la atención la escasa atención que el desarrollo craneofacial ha tenido en la literatura dental más específica. En un estudio sobre 22 niños jordanos de 2 a 16 años con el diagnóstico de raquitismo resistente a la vitamina D (34), encuentran una deficiencia en la longitud de la base craneal anterior, la altura de la rama y el ángulo de la base del cráneo. Además, encuentran una relación esquelética clase III. En él se hace referencia a un artículo de 1965 como el único que aporta datos cefalométricos de estos pacientes, y concluye que los pacientes muestran una protuberancia frontal y oxicefalia, sin efectos de la enfermedad sobre los parámetros cefalométricos.

Un estudio posterior sobre 53 pacientes de 3 a 74 años con XLH (35) encuentra diferencias cefalométricas significativas con los controles en una base craneal aplanada y una profundidad de la fase craneal posterior reducida (por posible deformación ocasionada por el peso del cerebro y/o del cráneo engrosado sobre estructuras óseas pobremente mineralizadas) e incremento de la altura anterior del cráneo, del ángulo nasion-sella-frontale y grosor de la teca. Por el contrario, la relación sagital y vertical de ambos maxilares no se vio afectada. Se afectaron tanto estructuras de

> “LAS CÁMARAS PULPARES AGRANDADAS CON CUERNOS PULPARES QUE SE EXTIENDEN A LA UNIÓN AMELODENTINAL SON UN HALLAZGO MUY COMÚN EN LA CASUÍSTICA CLÍNICA REVISADA

origen cartilaginoso como intramembranoso. Las alteraciones del desarrollo per se podrían coexistir junto a deformaciones, en una interpretación similar a lo que ocurre en la osteogénesis imperfecta.

Análisis estructurales del diente hipofosfatémico

Los trastornos genéticos que afectan a la mineralización ósea pueden manifestarse durante la mineralización del diente. Aunque guardan similitudes, entre sus diferencias, la incapacidad del diente para su remodelación, lo que contribuye a que las alteraciones en su mineralización permanezcan como una huella indeleble del trastorno subyacente. El diente constituye una herramienta muy valiosa para ampliar nuestra comprensión de los procesos patológicos inducidos por estos trastornos genéticos (36, 37). Por otro lado, los dientes desarrollados tras recibir tratamiento sistémico podrían informarnos de las mejoras subsiguientes en el proceso de mineralización dentinal.

- Antecedentes

Informes de casos que aportan signos clínicos, radiográficos y ultraestructurales, apoyados en modelos animales, han permitido ir perfilando las características de los dientes en los diferentes tipos de raquitismo, llegando a caracterizarlo como el diente raquítico (38), incluyendo la XLH. El diente también se manifiesta como un órgano sensible al fosfato y, como tal, interesante para el estudio de su homeostasis y alteraciones de su metabolismo (39).

Aunque se considera que tanto el esmalte, como la dentina, el cemento y el hueso alveolar presentan defectos de la mineralización en condiciones raquíticas, sus mecanismos son controvertidos y los defectos dentinales son los más consistentes y descritos en todas las formas de raquitismo (38).

- Esmalte

Aunque algunos informes de casos han aportado signos clínicos (hipoplasia, discromías) y radiográficos (23, 25, 26, 28), los hallazgos no podemos considerarlos ni muy relevantes ni generalizados.

Desde el punto de vista de su estructura, los hallazgos más consistentes se relacionan con la presencia de microfisuras. El análisis histológico muestra una estructura normal, aunque más fina y con grietas largas (11). Microfisuras y una superficie del esmalte irregular han sido hallazgos de la microscopía electrónica de barrido, más evidentes en aquellos pacientes más afectados por abscesos dentales espontáneos (40), pudiendo estar implicados en su patogenia, motivo que justifica algunas orientaciones del manejo dental de estos pacientes.

- Dentina

La mineralización de la dentina ha sido la más gravemente afectada. Varios factores pueden contribuir directa o indirectamente a ello, incluyendo la hipofosfatemia, hipocalcemia, niveles bajos de vitamina D, hiperparatiroidismo, cambios locales como la pérdida de función de PHEX y acúmulo de proteínas y péptidos inhibidores de la mineralización (38). La hipomineralización de la dentina que acompaña a la XLH, a las mutaciones PHEX, se manifiesta como un retraso en la mineralización que da como resultado una zona de predentina ensanchada y, lo más característico, la llamada dentina interglobular que refleja la incapacidad de fusionarse los diferentes focos de mineralización (calcosferitas) en un frente unificado, como sería lo normal (38). La dentina interglobular afectaría, fundamentalmente, a la dentina circumpulpar y los estudios más actuales sobre dientes de personas con XLH se han implicado en conocer los mecanismos que subyacen en este proceso de mineralización.

Confirmada la estructura característica en dientes primarios humanos hipofosfatémicos (presencia de grandes espacios interglobulares por falta de fusión de las calcosferitas en la dentina circumpulpar), se constató la presencia de proteínas de bajo peso mo-

> “LOS DIENTES DESARROLLADOS TRAS RECIBIR TRATAMIENTO SISTÉMICO PODRÍAN INFORMARNOS DE LAS MEJORAS SUBSIGUIENTES EN EL PROCESO DE MINERALIZACIÓN DENTINAL

lecular en estos espacios (41). Son proteínas de la matriz extracelular (MEC), no colagénicas, implicadas en el proceso de mineralización y que forman parte de una amplia familia conocida como SIBLING (*Small Integrin-Binding LIgand, N-linked glicoproteins*) entre ellas la proteína 1 de la matriz dentinal (DMP-1), la sialofosfoproteína dentinal (DSP), la sialoproteína ósea (BSP), la osteopontina (OPN) y la fosfoglicoproteína de la matriz extracelular (MEPE). Su acúmulo, junto a productos de su escisión (péptidos ASARM -*Acidic serine-aspartate-rich-motief*-) en la dentina de dientes con XLH pudiera estar ligado a un efecto inhibitorio de la mineralización dentinal (42), confirmada su capacidad inhibitoria de la mineralización del hueso (43).

La escisión de MEPE y liberación del péptido ASARM podría estar relacionada con una actividad deficiente de PHEX (proteína que codifica el gen alterado en la XLH). Dicho péptido está involucrado en defectos de la mineralización dentinal en un modelo animal de lesión pulpar (44), en el que su presencia altera la formación del puente dentinario reparador. Más tarde (45) se confirma que el péptido ASARM derivado de MEPE inhibe la diferenciación odontogénica de células madre de pulpa de dientes primarios, e impide la mineralización en modelos de diente de XLH.

Estudios más recientes implican otras proteínas con capacidad inhibitoria de la mineralización, como la osteopontina (OPN), cuyos acúmulos se encuentran tanto en lugares de mineralización ósea defectuosa, como en la matriz dentinal hipomineralizada (46). La OPN se manifiesta como un potente inhibidor de la mineralización, normalmente degradada por PHEX. Cultivos de células humanas de pulpa dental de pacientes con mutaciones PHEX muestran una mineralización significativamente menor, al tiempo que exhiben acúmulos más abundantes de proteínas no colagénicas de la matriz extracelular (MEPE, DMP1 y OPN entre ellas) y fragmentos, que los controles (47).

Otros estudios también recientes han seguido aportando información de la microestructura de la dentina hipofosfatémica con métodos de análisis más actuales y novedosos. Así, la microtomografía de Rx mostró que todos los pacientes afectados por XLH presentaron dentina con un patrón de mineralización diferente (48). Los defectos dentinales se observaron junto a las cámaras pulpares como áreas de porosidades y en consecuencia de menor densidad mineral. La XLH generaría un tejido dentinario displásico y pobremente mineralizado (áreas de dentina interglobular). No detectan diferencias visuales en la mineralización del esmalte y la cámara pulpar. Otro estudio más reciente con la misma tecnología (49) informó de una reducción del 10% en la densidad media de la dentina en todas sus regiones (dentina del manto, circumpulpar y pulpar proximal, formada más recientemente).

Análisis complementarios (espectroscopía micro-Raman, microdureza Knopp, SEM-EDS -análisis de dispersión-) han contribuido al estudio de la distribución de minerales en los tejidos y microdureza (50). Las áreas de dentina afectada mostraron una proporción inorgánica aumentada. La dentina interglobular mostró la ausencia del pico de la hidroxiapatita. Se confirmó una reducción de la microdureza, más evidente en la dentina del manto y dentina interglobular. El análisis SEM-EDS confirma la presencia característica de grandes espacios interglobulares entre calcosferitas y mostró la ausencia de calcio y fósforo en ellos.

- Cemento y hueso alveolar

El modelo animal (ratón Hyp) ha evidenciado un cemento defectuoso y un hueso alveolar con características osteomalácicas con amplias regiones de osteoide hipomineralizado (similar a la zona de predentina ensanchada). Alteraciones en el cemento (hipoplasia) que junto a un reclutamiento alterado de los neutró-

> LLAMA NUESTRA ATENCIÓN LAS ESCASAS PROPUESTAS BASADAS EN LOS AVANCES MÁS ACTUALES DE LA ODONTOLOGÍA ADHESIVA Y LA APLICACIÓN DE NUEVOS BIOMATERIALES

filos (sin comprobar) por efecto del factor FGF23, justificarían los problemas periodontales del adulto (32). Hay evidencias radiográficas en humanos que muestran un trabeculado menos denso y la lámina dura a menudo está ausente. Desde el punto de vista estructural, la histología reveló una disminución del grosor del cemento acelular, aunque el cemento más delgado incluía fibras de Sharpey funcionalmente orientadas (excepto en los individuos más gravemente afectados) (49). El papel de las proteínas no colagénicas de la matriz extracelular también ha sido destacado en los tejidos periodontales y en las patologías que les pueden afectar como la XLH y que podrían explicar la mayor prevalencia de patología periodontal en ellas (31).

- Efectos dentales de la terapéutica

El análisis de los dientes también sería útil a la hora de evaluar los beneficios de la terapéutica (36) sobre su propia mineralización. Todos los artículos revisados hacen referencia al tratamiento «clásico» de la enfermedad (sales de fosfato y análogos activos de la vitamina D) y los efectos dentales del tratamiento se han valorado bien en base a parámetros clínicos (caries, abscesos, problemas periodontales) o atendiendo a cambios estructurales.

Los estudios clínicos suelen tomar como referencia parámetros clínicos (índices de caries, mejora en salud periodontal) y/o radiográficos (generalmente Rx panorámica) y la mayoría confirman las mejoras observadas. La mayor parte en adultos, y en los pacientes tratados han constatado, una menor severidad endodóntica (20), una mejor salud periodontal y menor número de caries (22), o menor riesgo de enfermedad dental grave (sufrir más de 5 abscesos dentales) (51), o enfermedad periodontal grave (32). En un estudio con muestra de 11 niños y 37 adultos (29), solo los 32 más jóvenes que han recibido tratamiento muestran un estado dental comparable a los controles. Los estudios exclusivamente en niños, menos numerosos, expresan con cautela las posibles mejoras, considerando que el tratarse de niños más pequeños, podrían indicar que aún es pronto para que se manifiesten los problemas dentales (23).

Sin embargo, algunos en población infantil y también desde el punto de vista clínico, han considerado que las anormalidades dentales eran incompletamente revertidas (26), o no han encontrado ningún efecto positivo en el desarrollo dental (retrasado) (29).

Los estudios estructurales pueden resultar más objetivos y menos influenciables por otras variables que pueden reducir la patología oral sin relación con el tratamiento (mejores cuidados orales), a la vez que pueden informar de cambios en la mineralización dentinal más precisos y objetivables. Todos los revisados encuentran mejorías notables que asocian al tratamiento recibido.

El análisis con microscopio electrónico de barrido de dientes primarios y permanentes de pacientes tratados solo mostró calcosferitas en la parte exterior de la dentina circumpulpar, la parte interior parecía normal. La inmunotinción de proteínas no colagénicas (DMP1, DSP, OPN y BSP) mostró su depósito solo en la parte externa en los espacios interglobulares. El microanálisis de Rx en dientes permanentes de pacientes tratados mostró una mineralización normal de la dentina. Concluyen que la dentina humana sería un buen marcador de la eficacia del fosfato y la vitamina D oral en el tratamiento del raquitismo hipofosfatémico familiar (52). Otros estudios han confirmado en pacientes tratados la distribución normal de estas proteínas antes alterada (42, 44). Consideran que la mineralización de la dentina en un ambiente corregido de fosfato y vitamina D compensa los efectos adversos de la mutación PHEX. Para ello, creen indispensable que el tratamiento sea iniciado precozmente y que exista una buena adhesión (cumplimiento) al mismo.

> “EL MANEJO MULTIDISCIPLINAR QUE LAS ENFERMEDADES MINORITARIAS REQUIEREN, EXIGE DE LOS PROFESIONALES UN CONOCIMIENTO PROFUNDO Y ACTUALIZADO DE LAS COMPETENCIAS ESPECÍFICAS DE SU ÁREA DE ATENCIÓN

También se han constatado mejoras estructurales en el cemento acelular (ausencia de signos de hipoplasia) en adultos tratados precozmente y con tratamiento continuado en la edad adulta (32).

Los nuevos enfoques terapéuticos (Burosumab, -Kyowa Kirin-) que aportan resultados prometedores para la enfermedad, reconocen que su impacto, sin embargo, en algunos de sus hallazgos como los dentales, permanecen aún sin respuesta (53). Otro ensayo, en relación con los efectos adversos de la nueva medicación, informa de una mayor frecuencia de abscesos dentales sin encontrar una justificación clara (6).

El único estudio ultraestructural que maneja una muestra de niños cuyo tratamiento clásico ha sido sustituido por Burosumab en el último año es de este mismo año y no informa de mejoras evidentes tras el tratamiento convencional, puesto que los dientes examinados (principalmente incisivos primarios) ya estaban formados cuando se instauró el nuevo tratamiento (49).

Apenas se había comenzado a dar respuesta a los mecanismos de mineralización alterada en la XLH, cuando se abre un horizonte nuevo que mantiene un relevante papel para el dentista; sepamos estar a la altura del desafío.

- Calidad de vida relacionada con la salud oral

Hasta la fecha pocas publicaciones abordan este aspecto que, sin embargo, es cada vez más considerado al proporcionar una información desde la perspectiva del paciente y su percepción de los problemas que ocasiona la enfermedad. Un estudio llevado a cabo en 43 adultos alemanes (54), valorando los síntomas orales y la calidad de vida relacionada con la salud oral, informa de que un 77,5% de los participantes manifestaron dichos síntomas (defectos de la mineralización en 26 de los 43 adultos, y formación de abscesos u fístulas en 21 de ellos). Los individuos con manifestaciones orales mostraron una tendencia hacia una peor calidad de vida que los que no las presentaron.

En otro trabajo comparativo entre pacientes con XLH y con osteogénesis imperfecta (55), enfermedades ambas con impacto tanto en el esqueleto como en la cavidad oral, los adultos con XLH experimentan mayor impacto negativo en su calidad de vida relacionada con la salud oral. Para mejorarlo recomiendan un enfoque multidisciplinar con exámenes dentales regulares para asegurar la identificación precoz de los problemas dentales que permita intervenciones preventivas tempranas con el objetivo de preservar los dientes y prevenir los tratamientos de endodoncia.

Manejo odontológico

Derivado de las manifestaciones clínicas dentales de la enfermedad, la mayor parte de las publicaciones han centrado su atención en el control y manejo de los abscesos dentales. Teniendo en cuenta que en su patogenia se considera que subyace alguna «microcomunicación» entre la superficie externa del diente y la pulpa que facilita la contaminación pulpar, varias propuestas de manejo, algunas con carácter preventivo, se han sugerido en los casos clínicos publicados y, recogidas en artículos de revisión (56, 57), unas de carácter más general y otras más orientadas a la patogenia subyacente.

En pacientes infantiles una recomendación muy general y universal ha sido el «cuidado dental profesional consistente en exámenes periódicos, aplicación tópica de flúor y mantenimiento de una buena higiene bucal». En adultos, al añadirse problemas periodontales dichos cuidados también recaerían en especialistas en Periodoncia.

Otras recomendaciones más específicas pueden agruparse según su finalidad preventiva (protección de las superficies dentales) o terapéutica (tratamiento y manejo de los abscesos dentales).

> “EL ODONTOPEDIATRA/ DENTISTA TIENE LA RESPONSABILIDAD DE EVALUAR LA RESPUESTA DE LOS TEJIDOS DENTALES QUE CONTRIBUYA A UN CONOCIMIENTO MÁS COMPLETO DE SU EFICACIA Y SEGURIDAD

- Protección preventiva de las superficies dentarias

En un sentido amplio englobaría todos los procedimientos que buscan esta finalidad de diferentes modos:

- La aplicación tópica de flúor en sus diferentes presentaciones y formulaciones (pastas fluoradas, colutorios, geles y barnices de alta concentración).
- El empleo de selladores de hoyos y fisuras en ambas denticiones y, sobre todo, en dientes en erupción. Recomendados también en molares permanentes, aunque en ellos puede que la instauración precoz del tratamiento haya mejorado su mineralización.
- Aplicación de una resina compuesta fluida con un sistema de unión autograbante (extendida a todas las superficies oclusales de molares primarios y cubriendo surcos principales y secundarios). Ha sido una propuesta más actual y novedosa (11). La baja viscosidad del material y el sistema autograbante facilitan su aplicación, y este último evita daños añadidos por el grabado ácido en las microfisuras ya existentes.
- Colocación de coronas prefabricadas de metal o policarbonato en dientes primarios sin caries, para prevenir el desgaste y microfracturas del esmalte. Cuidando que el propio procedimiento no ocasione un daño pulpar iatrogénico. Es una de las medidas de protección/prevención más utilizada en la casuística clínica presentada en dentición primaria.

Llama nuestra atención las escasas propuestas basadas en los avances más actuales de la Odontología adhesiva y la aplicación de nuevos biomateriales. También, que hasta la fecha no se haya documentado experiencia con procedimientos atraumáticos para la colocación de coronas preformadas en molares primarios (técnica de Hall). Aunque controvertida, reduciría los riesgos asociados a la preparación dental clásica.

- Tratamiento pulpar activo de los abscesos y patología periapical

- En dentición temporal hace referencia a los tratamientos pulpares, que no siempre han controlado el problema una vez iniciados los abscesos, motivo por el que llegaron a proponerse con carácter preventivo (pulpotomías preventivas), pero los fracasos obtenidos desaconsejaron tal propuesta (58).
- Exodoncias, que en muchos casos en dentición primaria han sido inevitables y/o como evolución final de tratamientos reiterados que no han podido controlar las infecciones subyacentes. Varias publicaciones en dentición temporal han presentado esta evolución y el consiguiente manejo del espacio (mantenedores de espacio) para evitar complicaciones añadidas.
- En dentición permanente se aconseja el tratamiento endodóntico correspondiente. El éxito es mayor pero el procedimiento exige gran destreza para trabajar en conductos amplios con paredes delgadas, cuidando que el sellado sea lo más eficaz posible (técnicas termoplásticas) y evitando en la restauración coronal el empleo de pernos que pueden facilitar la fractura radicular.

Tampoco en este apartado se han documentado avances relevantes. Los biomateriales que actualmente se emplean en terapéutica pulpar vital de dientes primarios (MTA, Biodentine) tendrían una indicación muy limitada si tenemos en cuenta que la afectación de la pulpa radicular es la norma en la XLH.

También documentos de consenso (18), elaborados por expertos en la enfermedad y con la finalidad de protocolizar su manejo integral, incluyen recomendaciones detalladas para el manejo de la salud dental y basadas en la evidencia científica disponible, con modificaciones en **Tabla 1**.

Consideramos que las orientaciones anteriores cobran sentido si partimos de una atención muy pre-

coz, deseablemente ya al primer año de vida para informar a los padres del estrecho seguimiento que hay que mantener. Seguimiento individualizado en estrecho contacto con otros especialistas y sobre la base de un exhaustivo diagnóstico oral (clínico y radiográfico –aconsejable una Rx panorámica en torno a los 5 años–) y aplicación de medidas preventivas por parte de los padres y equipo odontopediátrico y terapéuticas de ser necesarias. La periodicidad de los controles, marcada por las necesidades (mínimo cada 6 meses). En base a lo anterior, hemos recogido una serie de pautas y recomendaciones siguiendo un criterio cronológico y de desarrollo dental **(Tabla 2)**.

El manejo multidisciplinar que las enfermedades minoritarias requieren, también exige de los profesionales implicados un conocimiento profundo y actualizado de las competencias específicas de su área de atención y un conocimiento suficiente de aquellas otras que indirectamente pueden condicionarlas. Bajo esta perspectiva hemos indicado una serie de interconsultas intercaladas en el tiempo y con diferentes finalidades. Las primeras, para informarnos del diagnóstico de la enfermedad, la variabilidad en su afectación sistémica y tratamiento prescrito. Más adelante, dichas interconsultas nos informan de la respuesta terapéutica (clínica, bioquímica, radiológica) del paciente y podemos hacernos una idea de sus potenciales beneficios también a nivel craneofacial. En la edad adulta, y en particular ante problemas periodontales o cuando se requiere terapia con implantes, se hacen imprescindibles, pues nos informan de condiciones sistémicas a valorar, antes de emprender estos tratamientos.

En el futuro más inmediato y bajo los tratamientos actuales de la enfermedad (anticuerpos monoclonales), el odontopediatra/dentista tiene la responsabilidad de evaluar la respuesta de los tejidos dentales (clínica e histológica) que contribuya a un conocimiento más completo de su eficacia y seguridad.

	Recomendaciones (adaptadas)	Grado de evidencia
NIÑOS y ADULTOS	**Con manifestaciones orales en curso: Tratamiento con vitamina D activa y fosfato** (mejorar la mineralización dentinal, reducir el nº de abscesos y la gravedad de la periodontitis).	Grado B Recomendación moderada
NIÑOS	**Visitas cada 6 meses** **Atención preventiva estándar** **Sellado de hoyos y fisuras con Rc fluida** (valorar reaplicaciones)	Grado C Recomendación débil
	Investigación clínica exhaustiva de necrosis pulpar (dolor, cambios de color, fístula, hinchazón, absceso, celulitis) **Realizar Rx periapicales/panorámica según hallazgos clínicos**	Grado B Recomendación débil
	Optimizar los tratamientos médicos antes de iniciar el tratamiento ortodóncico	Grado C Recomendación moderada
ADULTOS	**2 visitas anuales para revisión periodontal y en su caso** **Tratamiento periodontal correspondiente**	Grado B Recomendación moderada
	Si se requiere cirugía para implantes, tras 3-6 meses de tratamiento médico, que se mantendrá hasta 6 meses después	Grado D Recomendación débil

Tabla 1. Recomendaciones para el manejo de la salud dental de pacientes con XLH. (Adaptado de Haffner D, et al. Nat. Rev. Nephrol. 2019).

0-5/6 años (DENTICIÓN TEMPORAL) • Visita inicial (1er año). Objetivos: interconsulta equipo pediátrico, información a padres y planificación del programa de atención dental; • Diagnóstico clínico (Dx Cl): dental (abscesos, caries, desgastes, fracturas); gingival y maloclusión. • Diagnóstico radiográfico (Dx Rx): radiografías intraorales (de aleta de mordida y periapicales) según criterio del clínico; • Aplicación de protocolos y procedimientos preventivos: para control de caries/gingivitis, según edad y protección de superficies dentales. • Realización de tratamientos y procedimientos necesarios • Programa de revisiones: mínimo c/6 meses, según criterio del clínico: control y refuerzo del programa preventivo y tratamientos realizados.
6-12 años (DENTICIÓN MIXTA) • Interconsulta equipo pediátrico; • Dx Cl: dental (abscesos, caries, desgastes, fracturas); gingival y craneofacial (maloclusión). Control del proceso de recambio dentario. • Dx Rx: radiografía panorámica + radiografías intraorales (de aleta de mordida y periapicales) según criterio del clínico; • Aplicación de protocolos y procedimientos preventivos: según edad y para control de caries, gingivitis y protección de dientes permanentes. • Realización de tratamientos necesarios. Si se requiere tratamiento ortodóncico realizar interconsulta previa con el equipo pediátrico. • Programa de revisiones: mínimo c/6 meses, según criterio del clínico
12 años-adultos (DENTICIÓN PERMANENTE) • Interconsulta equipo médico; • Dx Cl: dental (abscesos, caries, desgastes, fracturas); gingival y periodontal. Craneofacial (maloclusión) • Dx Rx: radiografía panorámica + radiografías intraorales (periapicales) según criterio del clínico; • Aplicación de protocolos y procedimientos preventivos: para control de la caries, y problemas gingivales/periodontales. • Realización de tratamientos necesarios. Incluyendo procedimientos periodontales. Si se requieren implantes, interconsulta. • Programa de revisiones: mínimo c/6 meses, según criterio del clínico.

Tabla 2. Recomendaciones para la atención dental en personas con XLH según edad y estadio denticional.

BIBLIOGRAFÍA

1. **Foster BL, Ramnitz MS, Gafni RI, Burke AB, Boyce AM, Lee JS et al.** Rare Bone Diseases and Their Dental, Oral, and Craniofacial Manifestations. J Dent Res. 2014 Jul; 93 (7 Suppl): 7S–19S.
2. **Luo E, Liu H, Zhao Q, Shi B, Chen Q.** Dental-craniofacial manifestation and treatment of rare diseases. Int J Oral Sci. 2019; 11 (1): 9 (online).
3. **Seow WK.** Diagnosis and management of unusual dental abscesses in children. Aust Dent J. 2003; 48: (3): 156-168.
4. **Ruppe MD. X-Linked Hypophosphatemia.** In Adam MP, Ardinger HH, Pagon RA et al. GeneReviews® 2017 [Internet]. Seattle (WA): University of Washington, Seattle; 1993-2021.
5. **Linglart A, Biosse-Duplan M, Briot K, Chaussain C, Esterle L, Guillaume-Czitrom S, et al.** Therapeutic management of hypophosphatemic rickets from infancy to adulthood. Endocr Connect. 2014;3(1): R13–R30. Published online 2014 Mar 15. doi: 10.1530/EC-13-0103.
6. **Imel EA, Glorieux FH, Whyte P, Munns CF, Ward LW, Nilsson O et al.** Burosumab versus continuation of conventional therapy in children with X-linked hypophosphatemia: a randomised, active controlled, open-label, phase 3 trial. Lancet. 2019; 393 (10189): 2416-2427.
7. **Beck-Nielsen SS, Mughal Z, Haffner D, Nilsson O, Levtchenko E, Ariceta G, de Lucas Collantes C, Schnabel D, Jandhyala R,Mäkitie O.** FGF23 and its role in X-linked hypophosphatemia-related morbidity. Orphanet J Rare Dis. 2019; 14: 58.
8. **Rodríguez Rubio E, Gil Peña H, Chocron S, Madariaga L, de la Cerda Ojeda F, Fernández Fernández M, et al on behalf of RenalTube-Group.** Phenotypic characterization of X linked hypophosphatemia in pediatric Spanish population. Orphanet J Rare Dis (2021) 16:104 (online).
9. **Batra P, Tejani Z, Mars M.** X-Linked Hypophosphatemia: Dental and Histologic Findings. J Can Dent Assoc. 2006; 72 (1): 69-72.
10. **Coelho A, Marques P, Canta JP.** Case Report: Dental Treatment of a Child with Hypophosphataemic Rickets. Eur Arch Pediatr Dent. 2007; 8 (1): 35-8.
11. **Douyere D, Joseph C, Gaucher C, Chaussain C, Courson F.** Familial hypophosphatemic vitamin D–resistant rickets—prevention of spontaneous dental abscesses on primary teeth: A case report. Oral Surg Oral Med Oral Pathol Oral Radiol Endod. 2009; 107: 525-530.
12. **Souza AP, Kobayashi TY, Lourenço Neto N, Silva SMB, Machado MA, Oliveira TM.** Dental manifestations of patient with vitamin D-resistant rickets. J Appl Oral Sci. 2013; 21 (6): 601-6.
13. **Studart Soares EC, Gurgel Costa FW, Rodrigues Ribeiro T, Negreiros Nunes Alves AP, SáRoriz Fonteles C.** Clinical approach in familial hypophosphatemic rickets: report of three generations. Spec Care Dentist. 2013;33:304-307.
14. **Murayama T, Iwatsubo R, Akiyama S, Amano A, Morisaki I.** Familial hypophosphatemic vitamin D-resistant rickets: Dental findings and histologic study of teeth. Oral Surg Oral Med Oral Pathol Oral Radiol Endod. 2000; 90: 310-6.
15. **Alexander S, Moloney L, Kilpatrick N.** Endodontic Management Of A Patient With X-linked Hypophosphataemic Rickets. Aust End J. 2001; 27 (2): 57-61.
16. **Pereira CM, de Andrade CR, Vargas PA, Coletta RD, de Almeida OP, Lopes MA.** Dental Alterations Associated with X-Linked Hypophosphatemic Rickets. J Endod. 2004; 30 (4): 241-5.
17. **Bin-Na L, Hye-Yoon J, Hoon-Sang C, Yun-Chan H, Won-Mann O.** Dental management of patients with X-linked hypophosphatemia. Restor Dent Endod. 2017; 42 (2): 146-151.
18. **Haffner D, Emma F, Eastwood DM, Duplan MB, Bacchetta J, Schnabel D et al.** Clinical practice recommendations for the diagnosis and management of X-linked hypophosphataemia. Nat Rev Nephrol. 2019; 15 (7): 435-455.
19. **Yacarini Paredes SE, Bezerra Segato RA, Daher Moreira L, Moreira A, Díaz Serrano KV, Teles Rodrigues C, et al.** Dentoalveolar Abscesses Not Associated with Caries or Trauma: A Diagnostic Hallmark of Hypophosphatemic Rickets Initially Misdiagnosed as Hypochondroplasia. Head Neck Pathol.2018 Dec; 12 (4): 604-609.

20. **Beck-Nielsen S, Brusgaard K, Rasmussen LM, Brixen K, Brock-Jacobsen B, Poulsen MR, et al.** Phenotype Presentation of Hypophosphatemic Rickets in Adults. Calcif Tissue Int. 2010; 87: 108-119.
21. **Andersen MG, Beck-Nielsen SS, Haubek D, Hintze H, Gjørup H, Poulsen S.** Periapical and endodontic status of permanent teeth in patients with hypophosphatemic rickets. J Oral Rehabil. 2012; 39: 144-150.
22. **Marin A, Morales P, Jiménez M, Borja E, Ivanovic Zuvic D, Collins MT, et al.** Characterization of Oral Health Status in Chilean Patients with X Linked Hypophosphatemia. Calcif Tissue Int. 2021; 109: 132-138.
23. **Baroncelli GI, Angiolini M, Ninni E, Galli V, Saggese R, Giuca MR.** Prevalence and pathogenesis of dental and periodontal lesions in children with X-linked hypophosphatemic rickets. Eur J Paediatr Dent 2006; 7: 61-6.
24. **Baroncelli GI, Zampollo E, Manca M, Toschi B, Bertelloni S, Michelucci A, et al.** Pulp chamber features, prevalence of abscesses, disease severity, and PHEX mutation in X linked hypophosphatemic rickets. J Bone Miner Metab 2021; 39: 212-223.
25. **Rabbani A, Rahmani P, Ziaee V, Ghodoosi S.** Dental Problems in Hypophosphatemic Rickets, a Cross Sectional Study. Iran J Pediatr. 2012; 22 (4): 531-4.
26. **Souza MA, Soares Junior LAV, dos Santos MA, Vaisbich MH.** Dental abnormalities and oral health in patients with Hypophosphatemic rickets. Clinics (Sao Paulo). 2010; 65 (10): 1023-6.
27. **Rothenbuhler A, Fadel N, Debza Y, Bacchetta J, Diallo MT, Adamsbaum C, et al.** High Incidence of Cranial Synostosis and Chiari I Malformation in Children With X-Linked Hypophosphatemic Rickets (XLHR). J Bone Miner Res. 2019; 34 (3): 490-496.
28. **Chaussain-Miller C, Sinding C, Wolikow M, Lasfargues J, Godeau G, Garabédian M.** Dental abnormalities in patients with familial hypophosphatemic vitamin D-resistant rickets: prevention by early treatment with 1-hydroxyvitamin D. J Pediatr. 2003; 142: 324-31.
29. **Al-Jundi SH, Hazza'a AM.** Dental Development in Patients with Hypophosphatemic Rickets. Int J Clin Pediatr Dent. 2010; 3 (1): 1-4.
30. **Ye L, Liu R, White N, Alon US, Cobb CM.** Periodontal Status of Patients With Hypophosphatemic Rickets: A Case Series. J Periodontol 2011; 82: 1530-1535.
31. **McKee MD, Hoac B, Addison WN, Barros NMT, Millan JL, Chaussain C.** Extracellular matrix mineralization in periodontal tissues: Noncollagenous matrix proteins, enzymes, and relationship to hypophosphatasia and X-linked hypophosphatemia. Periodontology 2000. 2013; 63: 102-122.
32. **Biosse Duplan M, Coyac BR, Bardet C, Zadikian C, Rothenbuhler A, Kamenicky P, Briot K, Linglart A, Chaussain C.** Phosphate and Vitamin D Prevent Periodontitis in X-Linked Hypophosphatemia. J Dent Res 2017; 96 (4): 388-395.
33. **Pronicka E, Popowska E, Rowinska E, Arasimowicz E, Syczewska M, Jurkiewicz D, Lebiedowski M.** Anthropometric characteristics of X-linked hypophosphatemia. Am J Med Genet Part A. 2004; 126 (2): 141-149.
34. **Al-Jundi SH, Dabous IM, Al-Jamal GA.** Craniofacial morphology in patients with hypophosphataemic vitamin-D-resistant rickets: a cephalometric study. J Oral Rehabil. 2009; 36: 483-490.
35. **Gjørup H, Kjær I, Sonnesen L, Haubek D, Beck-Nielsen SS, Hintze H, Poulsen S.** Craniofacial morphology in patients with hypophosphatemic rickets: A cephalometric study focusing on differences between bone of cartilaginous and intramembranous origin. Am J Med Genet Part A. 2011; 155: 2654-2660.
36. **Vital SO, Gaucher C, Bardet C, Rowe PS, George A, Linglart A, Chaussain C.** Tooth dentin defects reflect genetic disorders affecting bone mineralization. Bone. 2012; 50 (4): 989-997.
37. **Kovacs CS, Chaussain C, Osdoby P, Clarke B, Thakker RV.** The role of biomineralization in disorders of skeletal development and tooth formation. Nat Rev Endocr. 2021; 17 (6): 336-349.
38. **Foster BL, Nociti Jr FH, Somerman MJ.** The Rachitic Tooth. Endocr Rev. 2014; 35 (1): 1-34.
39. **Foster BL, Tompkins KA, Rutherford RB, Zhang H, Chu EY, Somerman MJ.** Phosphate: Known and Potential Roles during Development and Regeneration of Teeth and Supporting Structures. Birth Defects Research (Part C). 2008; 84: 281-314.
40. **Cremonesi I, Nucci C, D'Alessandro G, Alkhamis N, Marchionni S, Piana G.** X-linked hypophosphatemic rickets: Enamel abnormalities and oral clinical findings. Scanning. 2014; 36: 456-461.
41. **Boukpessi T, SeptierD, S. Bagga S, Garabedian M, Goldberg M, Chaussain-Miller C.** Dentin Alteration of Deciduous Teeth in Human Hypophosphatemic Rickets. Calcif Tissue Int. 2006; 79: 294-300.
42. **Gaucher C, Boukpessi T, Septier D, Jehan F, Rowe PS, Garabédian M, et al.** Dentin Noncollagenous Matrix Proteins in Familial Hypophosphatemic Rickets .Cells Tissues Organs. 2009;189:219-223.
43. **Rowe PSN, Garrett IR, Schwarz PM, Carnes DL, Lafer EM, Mundy GR, Guitérrez GE.** Surface plasmon resonance (SPR) confirms that MEPE binds to PHEX via the MEPE–ASARM motif: a model for impaired mineralization in X-linked rickets (HYP). Bone 2005; 36: 33-46.
44. **Boukpessi T, Gaucher C, Léger T, Salmon B, Le Faouder J, Willig C, et al.** Abnormal Presence of the Matrix Extracellular Phosphoglycoprotein-Derived Acidic Serine- and Aspartate-Rich Motif Peptide in Human Hypophosphatemic Dentin. Am J Pathol. 2010, 177: 803-812.
45. **Salmon B, Bardet C, Khaddam M, Naji J, Coyac BR, Baroukh B, et al.** MEPE-derived ASARM peptide inhibits odontogenic differentiation of dental pulp stem cells and impairs mineralization in tooth models of X-linked hypophosphatemia. PLoS One. 2013; 8 (2): e56749.
46. **Boukpessi T, Hoac B, Coyac BR, Leger T, García C, Wicart P, et al.** Osteopontin and the dento-osseous pathobiology of X-linked hypophosphatemia. Bone. 2017; 95: 151-161.
47. **Coyac BR, Hoac B, Chafey P, Falgayrac G, Slimani L, Rowe PS, et al.** Defective Mineralization in X-Linked Hypophosphatemia Dental Pulp Cell Cultures. J Dent Res. 2018; 97 (2): 184-191.
48. **Ribeiro TR, Costa FWG, Soares ECS, Williams Jr JR, Fonteles CSR.** Enamel and dentin mineralization in familial hypophosphatemic rickets: a micro-CT study. Dentomaxillofac Radiol 2015; 44: 20140347.
49. **Clayton D, Chavez MB, Tan MH, Kolli TN, Giovani PA, Hammersmith KJ, et al.** Mineralization Defects in the Primary Dentition Associated With X-Linked Hypophosphatemic Rickets. JBMR Plus. 2021; 5 4): e10463.
50. **Carvalho FSR, Feitosa VP, Roriz Fonteles CS, Ribeiro TR, Araujo BS, Ayala AP, et al.** Compositional and microhardness findings in tooth affected by X-linked hypophosphatemic rickets. J Clin Exp Dent. 2020; 12 (7): e688-94.
51. **Connor J, Olear EA, Insogna KL, Katz L, Baker S, Kaur R, et al.** Conventional Therapy in Adults With X-Linked Hypophosphatemia: Effects on Enthesopathy and Dental Disease. J Clin Endocrinol Metab. 2015; 100 (10): 3625-3632.
52. **Chaussain-Miller C, Sinding C, Wolikow M, Goldberg M, Garabedian M.** Dentin structure in familial hypophosphatemic rickets: benefits of vitamin D and phosphate treatment. Oral Dis. 2007; 13, 482-489.
53. **Schindeler A, Biggin A, Munns CF.** Clinical Evidence for the Benefits of Burosumab Therapy for X-Linked Hypophosphatemia (XLH) and Other Conditions in Adults and Children. Front Endocrinol (Lausanne). 2020; 11: 338.
54. **Hanisch M, Bohner L, Sabandal MI, Kleinheinz J, Jung S.** Oral symptoms and oral health-related quality of life of individuals with x-linked hypophosphatemia. Head Face Med. 2019; 15:8. Published online.
55. Oral health-related quality of life in X-linked hypophosphataemia and osteogenesis imperfecta. J Oral Rehabil.2021; 48: 160-168.
56. **Tümen EC, Yavuz I, Atakul F.** Types of Rickets, Dental and Histologic Findings: Review of the Literature. Pesq Bras Odontoped Clin Integr. 2009; 9 (2): 241-246.
57. **Sabandal MMI, Robotta P, Bürklein S, Schäfer E.** Review of the dental implications of X-linked hypophosphataemic rickets (XLHR). Clin Oral Invest. 2015; 19: 759-768.
58. **Shroff DV, McWhorter AG, Seale NS.** Evaluation of aggressive pulp therapy in a population of vitamin D-resistant rickets patients: a follow-up of 4 cases. Pediatr Dent 2002; 24: 347-9.